



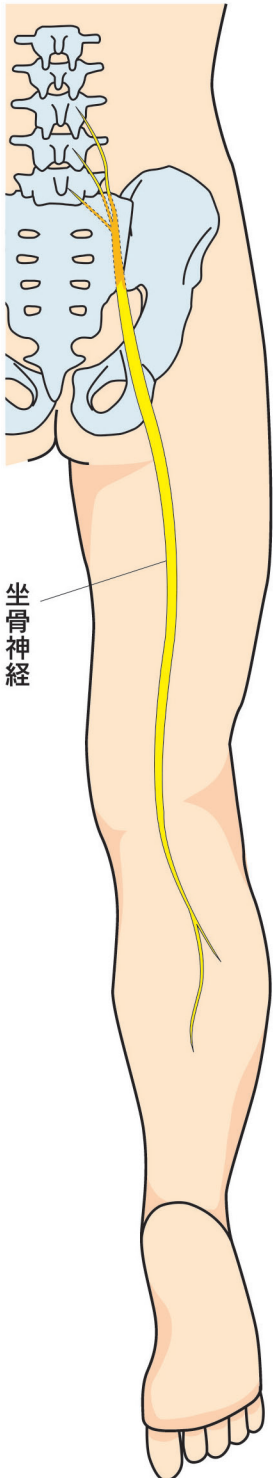
骨と関節をイメージした  
整形外科アピールマーク

## ざ こつ しん けい つう 坐骨神経痛



「運動器の10年」世界運動

### ● 症状 ●



坐骨神経痛は「腰仙部坐骨神経の支配領域、すなわち殿部、下肢後面あるいは外側面へ放散する疼痛自体、あるいは疼痛を呈する症候群の総称」と記載されています。(脊椎脊髄病用語事典より) すなわち「坐骨神経痛」はひとつの病気ではありません。症状として殿部から大腿部の後面あるいは外側にかけての痛みがある場合(時にはひざから下の部分にまで及んで痛い場合があります)に言います。

坐骨神経は腰椎から分かれて出てきた神経根がいくつか集まってできている神経ですが、膝の上の部分までを指し、それ以下ではいくつかの神経に分かれて足先まで分布します。従ってこのどこかの部分で神経に障害が生じると「坐骨神経痛」になるわけです。また、神経に障害が生じていない場合にも、坐骨神経に沿った痛みがあり原因となっている病気が分かっていない場合は「坐骨神経痛」という言葉を使う場合があります。

### ● 原因となる病気 ●

「坐骨神経痛」の原因となる病気はたくさんありますが、数が多いのは腰椎の部分で馬尾や神経根が圧迫されたものです。障害される神経の部分で分けて、原因となる病気を挙げておきます。

**腰椎の部分:** 腰椎椎間板ヘルニア(腰椎の骨と骨を結んでいる椎間板-座布団のようなもの-の外側部分がほころびて中の「髄核」と呼ばれる部分が外に出てきて神経根を圧迫して生じます⇒①②)・腰椎分離すべり症(一般に若年の時に生じた脊椎後方部分の骨の分離の部分で、分離した部分にできた骨や瘢痕組織が神経根を圧迫して生じます。神経根の圧迫はMRIでわかりにくいことも多いです⇒③)・腰部脊柱管狭窄症(腰椎の加齢変化によって後方の椎間関節や靭帯が分厚くなるなどの変化が生じて神経根や馬尾を圧迫して生じます)・腰椎変性すべり症(加齢変化によって中年から生じる腰椎のずれのために神経根や馬尾が圧迫されて生じます⇒④)・馬尾腫瘍(腰椎の部分の神経-多くは馬尾-に腫瘍が生じてまわりの神経を圧迫して生じます⇒⑤)・腰椎腫瘍(他の部分の癌が転移した転移性腫瘍と元々腰椎の原発性腫瘍が神経根や馬尾を圧迫して生じます)。

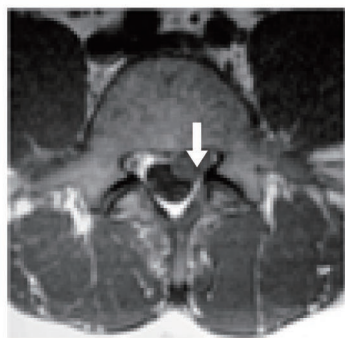**骨盤の部分:** 稀に骨盤内に大きな腫瘍があつて神経を圧迫して生じることがあります(⇒⑥)・骨盤内のリンパ節や骨に癌が転移した場合や骨盤内の癌(直腸癌や膀胱癌)などで坐骨神経の方に癌が進んだ場合にも生じることがあります。

**坐骨神経の部分:** 梨状筋症候群(坐骨神経の出口のところで股関節を外へ回す筋肉が坐骨神経を圧迫して生じます)・帯状疱疹(帯状疱疹ウイルスによって坐骨神経が侵されると強い痛みが生じその後に坐骨神経の領域の発疹が出ます)・いろいろな原因の末梢神経炎でも生じます。

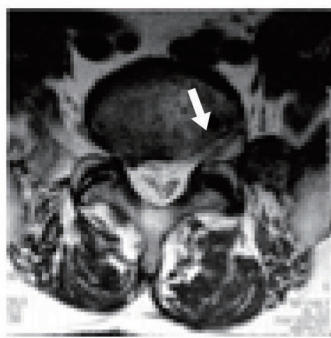
**神経に障害がない場合:** 変形性股関節症などで関連痛として坐骨神経痛に似た痛みが出る場合があります(⇒⑦)。

## 診断

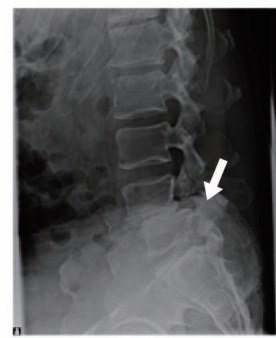「坐骨神経痛」は病名ではなく症状ですから、前に上げたような病気をそれぞれ診断していく必要があります。坐骨神経に沿って強い痛みと発疹があれば、帯状疱疹とって皮膚科の病気になります。検査を進める場合には頻度の多い腰椎の病気を考えて、腰椎単純X線、MRIなどを行います。時に坐骨神経痛のような痛みを出しながら大きな子宮筋腫や変形性股関節症による関節炎が原因となっていることもあります。



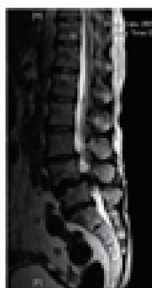①腰椎椎間板ヘルニア  
(MRI横断像)



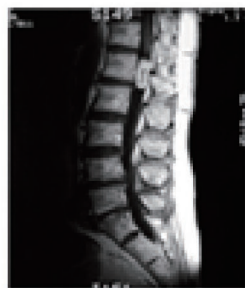②腰椎椎間孔外ヘルニア  
(MRI横断像)



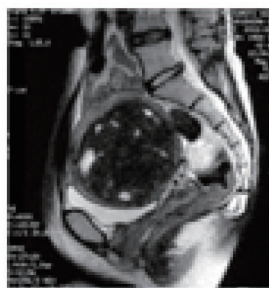
③腰椎分離すべり症  
(側面単純X線像・矢印が分離部)



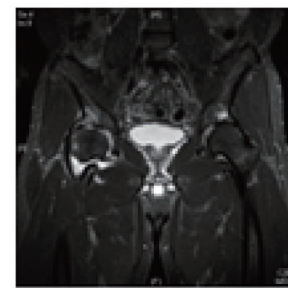
④腰椎変性すべり症  
(MRI矢状断面像)



⑤馬尾腫瘍  
(MRI矢状断面像)



⑥坐骨神経痛を呈した  
巨大子宮筋腫  
(MRI矢状断面像)



⑦変形性股関節症に伴う  
右股関節炎  
(MRI前額面像で  
関節水症を認める)

## 治療

原因となっている病気が分かればそれぞれに対する治療を行います。腰椎椎間板ヘルニアや腰部脊柱管狭窄症(変性すべり症も含めて)などは本シリーズに取り上げられています。原因となっている病気が分からないまま治療をするのはよくありませんが、検査を進めている間、痛みをとるために鎮痛消炎薬や筋弛緩薬などの投薬を行います。坐骨神経痛を生じる病気はいくつもあり、中には腫瘍や化膿性の病気もありますので、診断がつかないまま長期間にわたってマッサージや注射だけで様子を見るのは勧められません。